

Súčasný trendy v liečbe intraartikulárnych zlomenín pätovej kosti

Current Concepts in the Treatment of Intra-Articular Calcaneal Fractures

V. POPELKA

Klinika úrazovej chirurgie Lekárskej fakulty Slovenskej zdravotníckej univerzity a Univerzitnej nemocnice Bratislava

ABSTRACT

PURPOSE OF THE STUDY

The aim of this study was to evaluate and present the current concepts in the treatment of intra-articular calcaneal fractures.

MATERIAL AND METHODS

During the period of ten years (1/2007–12/2016) 162 dislocated intra-articular calcaneal fractures in 145 patients were treated and evaluated at the Trauma Department of University Hospital in Bratislava. The study group included 97 male (67%) and 48 (33%) female patients. The mean age was 42 years (10–66). 17 cases (11.7%) were bilateral calcaneal fractures. Twelve patients suffered a calcaneal fracture associated with polytrauma (8%), and 15 (10.3%) of such fractures were associated with a spinal injury.

All of the evaluated fractures n=162 were classified according to Essex-Lopresti –101 (62.5%) were depression type, 38 (23.5%) were tongue type and 23 (14%) were comminutive. The other used classification was according to Sanders – 95 fractures (59%) were Sanders type II, 44 (27%) Sanders type III and 23 (14%) Sanders type IV. In operative treatment the indication criteria considered were fracture morphology, soft tissue involvement, age and overall patient physical condition. Plate osteosynthesis was used in 80 cases (49%) – in 34 fractures of Sanders type II, 44 in Sanders III and two cases Sanders IV type. Palmer's modified approach (limited lateral approach) was used in 21 fractures (13%) – where 7 fractures (4.3%) were treated by screws, 12 (7.4%) with the C-nail and K-wires were used in 2 pediatric patients (1.2%). In 38 patients (23%) in tongue-type fractures we performed percutaneous reduction (Essex-Lopresti/Westhues) and osteosynthesis with three or four 6.5 mm cancellous screws. 21 fractures Sanders type IV (13%) were treated with the external fixator.

RESULTS

The regular follow-up period was 6–36 months, with various functional results evaluated according to two scoring systems, namely the Creighton-Nebraska Health Foundation Assessment Score (C-N scoring system) and the AOFAS Ankle-Hindfoot Scale (A-H scoring system). In the whole study group in 125 (77%) treated fractures good and excellent results achieved, in 21 (13%) cases the results were satisfactory and in 16 (10%) cases they were poor. No deep infection complications were recorded, but in 14 cases (8.6%) iatrogenic complications such as incomplete reduction or mal-reduction, improper indication or misdiagnosed compartment syndrome and 15 (9.2%) superficial infection were observed.

DISCUSSION

Despite the controversy as to the proper treatment of intra-articular calcaneal fractures, mainly in simpler types of Sanders type IIA and IIB it is of benefit to use a combination of percutaneous reduction of calcaneal body along with the posterior articular surface from the Palmer's modified approach.

CONCLUSIONS

At our department we prefer percutaneous reduction and osteosynthesis as a method of choice in tongue-type fractures, and the Palmer's modified approach is the preferred method in Sanders type IIA and IIB fractures. In Sanders type III fractures we advise to use the plate osteosynthesis and for Sanders type IV fractures an external fixator is recommended.

Key words: individual treatment concept.

ÚVOD

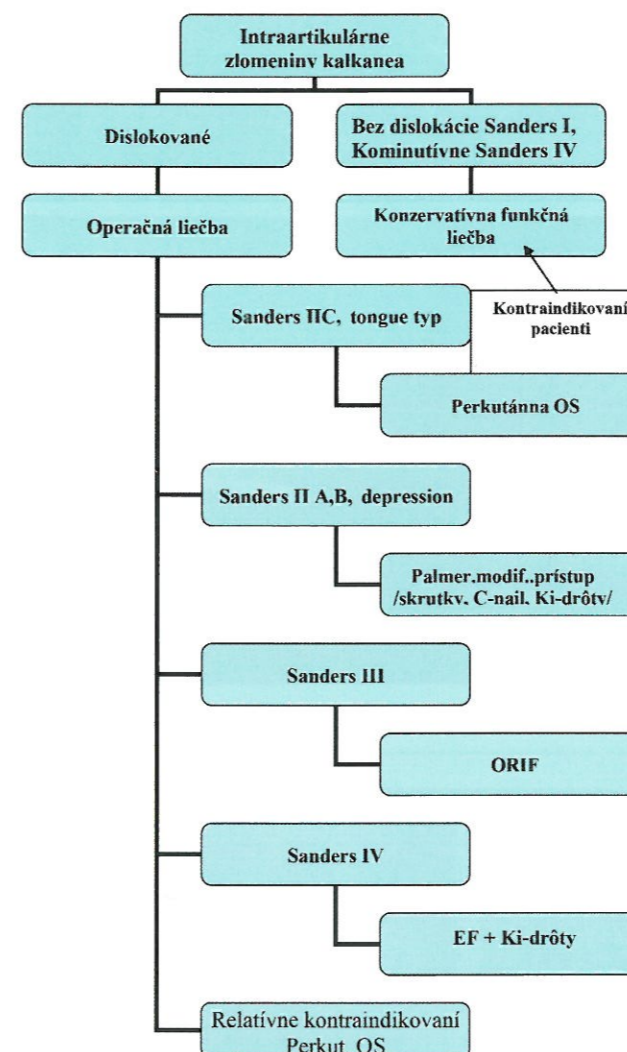
Zlomeniny kalkanea sú najčastejšími zlomeninami tarzálnych kostí a predstavujú 2–3 % všetkých zlomenín u dospelého človeka. Až 75 % zlomenín päty postihuje viac ako jednu z kĺbnych plôch kalkanea. Častejšie sa vyskytujú u mužov ako u žien. Väčšina ich vzniká pri páde z výšky (1, 3, 14, 16, 18, 22). V diagnostickom

algoritme je základným vyšetrením, ktoré podáva presné informácie o morfológii zlomeniny, počítačová tomografia s trojdimenzionálnou rekonštrukciou. Klinické vyšetrenie je dôležité pre posúdenie stavu mäkkých tkanív nohy, s vylúčením ischemie a ostatných rizikových faktorov. V chirurgickej liečbe zlomenín päty možno posledných 20 rokov pozorovať úžasný prevrat. V otvorených operačných technikách je to zavedenie rozšíreného laterálneho

prístupu s traskalkaneárnou repozíciou. Z miniinvazívnych metód sa vypracovali presné postupy perkutánnej repozície a retencie úlomkov. Pre komplikácie rany pri jednoduchých zlomeninách sa osvedčila kombinácia perkutánnej repozície tela kalkanea a repozícia zadnej kĺbnej plochy z modifikovaného Palmerovho prístupu (sinus tarsi prístup, limitovaný laterálny prístup).

Podľa operačného prístupu možno súčasne operačné metódy rozdeliť na :

- **ORIF (otvorená repozícia a interná fixácia) z** – rozšíreného laterálneho prístupu s použitím uhlovo-stabilnej dlahy
- Palmerovho modifikovaného prístupu (sinus tarsi prístup), s fixáciou skrutkami, Ki-drôtmí, C-nailom, dlahou
- Mc Reynoldsovho prístupu s použitím dlahy,
- sustentakulárneho prístupu s použitím skrutiek
- **MIOS (miniinvazívna osteosyntéza)**
- perkutánna osteosyntéza s použitím skrutiek, Ki-drôtov,
- externá fixácia (14)



Súčasný algoritmus liečby intraartikulárnych zlomenín kalkanea používaný na KÚCH Bratislava (14).

Cieľom tejto retrospektívnej štúdie bolo vyhodnotenie výsledkov u n = 162 operačne liečených intraartikulárnych zlomenín za obdobie 10 rokov (2007–2016) s poukázaním na súčasný stav operačnej liečby.

MATERIÁL A METODIKA

Súbor pacientov

V období od 1/2007 do 12/2016 (10-ročné obdobie) bolo na Klinike úrazovej chirurgie v Bratislave celkovo ošetrovaných 213 pacientov so zlomeninami pätovej kosti. Celkový počet operačne riešených a vyhodnotených pacientov bol n = 145 so n = 162 intraartikulárnymi zlomeninami päty.

V súbore prevládali muži 97 (67 %) pred ženami 48 (33 %). Priemerný vek nášho súboru bol 42 rokov (10–66), pričom 4 (2,7 %) boli deti vo veku 10–16 rokov. U 17 pacientov sa vyskytli zlomeniny oboch piät.

Z pridružených úrazov sme zaznamenali u 15 pacientov n = 145 zlomeninu Th-L chrčtice (10,3 %), v 17 prípadoch (11,7 %) sa vyskytli zlomeniny na tej istej končatine (3 zlomeniny talu (2 %), 6 zlomenín pylónu tibiae (4 %), 1 zlomenina vonkajšieho členka (0,6 %) a 5 zlomenín predkolenia a kondylov tibiae (3,4 %). V dvoch prípadoch išlo o zlomeninu diafýzy stehnovej kosti (1,3 %).

Z mechanizmu úrazu dominovali pády z výšky 134 (92,5 %) pred dopravnými úrazmi 11 (7,5 %).

V súbore sa vyskytlo 12 (8 %) polytraumatizovaných pacientov.

Na základe rtg boli zlomeniny n = 162 klasifikované podľa Essex-Loprestiho na 101 zlomenín kĺbovo-depresných (62,5 %), 38 jazykovitých (23,5 %) a 23 kominutívnych (14 %). Podľa CT vyšetrenia 95 zlomenín bolo typu Sanders II (59 %), 44 typu Sanders III (27 %) a 23 typu Sanders IV (14 %) (tab. 1).

Tab. 1. Rozdelenie súboru podľa morfológie

	Rozdelenie zlomenín podľa klasifikácií	
	Essex-Lopresti	Sanders
Kĺbovo-depresný typ	101 62,5 %	Sanders II 95 59 %
Jazykový typ	38 23,5 %	Sanders III 44 27 %
Trieštivý typ	23 14 %	Sanders IV 23 14 %

Sedem zlomenín bolo otvorených (4,3 %), pričom šesť bolo trieštivých typu Sanders IV (Gustilo-Anderson II–III°) a jedna Sanders III (Gustilo-Anderson I°) (7). Otvorená zlomenina I° bola rovnako ošetrovaná ako zatvorené zlomeniny a vyhodnotená v rámci súboru Sanders III zlomenín.

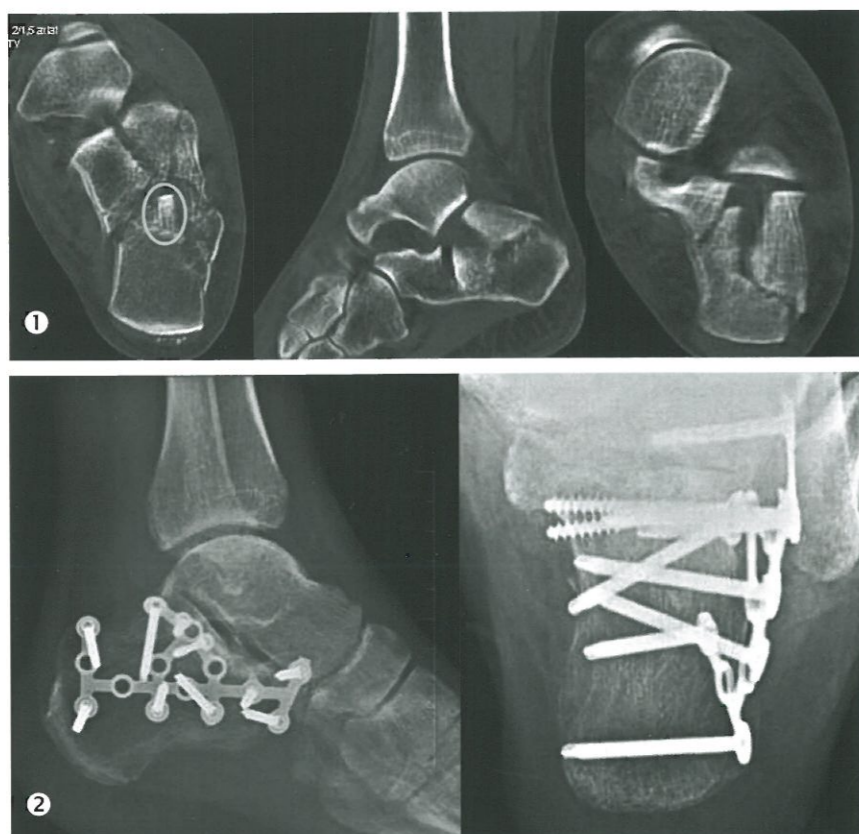
Výber operačnej metódy

Pri výbere operačnej metódy boli hlavnými kritériami morfológia zlomeniny stav mäkkých tkanív, vek, celkový stav pacienta a spolupráca. V princípe sa všetky zlomeniny Sanders II jazykovitého typu „tongue“ okrem luxač-

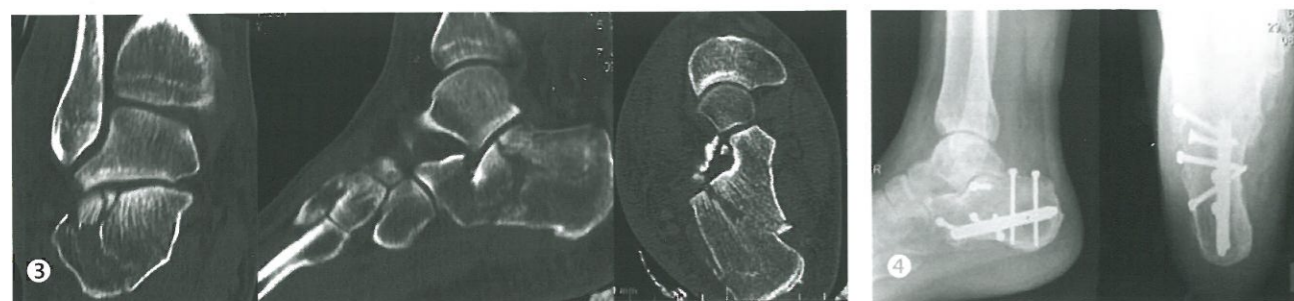
ných, indikovali na perkutánnu repozíciu a osteosyntézu. Repozícia sa vykonávala podľa popísaných princípov Essex-Loprestiho a Westhuesa (6, 20), ktorí pri repozícii využili spojenie zadnej kĺbovej plochy so zadnou časťou tela kalkanea. Na fixáciu sa použili tri až štyri 6,5mm kanýlované skrutky.

Pri kĺbovo-depresných „depression“ zlomeninách Sanders IIA,B, sa vykonávala v rokoch 2007–2012 na našom pracovisku dlahová osteosyntéza z rozšíreného laterálneho prístupu. Po transkalkaneárnej repozícii mediálnej steny päty podľa Eastwooda a Atkinsa nasledovala repozícia zadnej kĺbovej plochy (5). Pre riziko ranových komplikácií, tak ako to odporúčajú niektorí autori, sa na našom pracovisku od r. 2013 začala vykonávať repozícia tela perkutánnu a zadná kĺbová plocha sa napravila z Palmerovho modifikovaného prístupu. Na stabilizáciu sa použili skrutky a C-klinec u dospelých a u detí Ki-drôty (8, 9, 12, 13, 15, 19).

Všetky zlomeniny Sanders III sa na našom pracovisku fixovali dlahou z laterálneho rozšíreného prístupu. Sme toho názoru, že menšie impaktované medzifragmenty sa dajú zreponovať len otvoreným spôsobom. Najväčší problém operačnej liečby predstavovali trieštivé zlomeniny pätovej kosti Sanders IV. V prípade väčších fragmentov sa u nás vykonávala repozícia zadnej kĺbovej plochy s fixáciou Ki-drôtmí. Pri mnohopočetných drobných úlomkoch rekonštrukcia kĺbu nebola technicky možná a preto prioritou zostalo len obnovenie výšky, dĺžky, šírky a osi kalkanea. Primárna subtalárna dēza sa nerobila, lebo veľa pacientov napriek deštrukcii kĺbných plôch nemalo výrazné ťažkosti. Len pri pretrvávajúcej bolestiach spojených s artrózou subtalárneho kĺbu sa pristúpilo k sekundárnej artrodéze. Len dve zlomeniny typu Sanders IV boli ošetrené dlahovou osteosyntézou. V oboch prípadoch došlo ku zlyhaniu materiálu, a preto sa v ostatných prípadoch použila externá fixácia.



Obr. 1, 2. Zlomenina Sanders III s impaktovaným fragmentom, stav po ORIF.



Obr. 3, 4. Zlomenina Sanders IIA, osteosyntéza C-nailom a zadnej kĺbovej plochy z modifikovaného Palmerovho prístupu skrutkou.

ORIF – prístupy

Pri 74 (45,6 %) zlomeninách bol použitý **rozšírený laterálny prístup (Seattle)** a v dvoch prípadoch **mediálny prístup** (1,2 %) podľa **Mc Reynoldsa** (11). Mediálny prístup sa využil pri zlomeninách, kde laterálna strana kalkanea bola zachovaná a dislokácia sa vyskytovala na mediálnej strane. Vždy išlo o jednoduché zlomeniny s veľkými úlomkami. V štyroch prípadoch (2,4 %) sa vykonali oba prístupy (**kombinovaný prístup**), tak ako to popísal Stephenson (18). Tento postup sa indikoval u pacienta s mediálnou luxačnou zlomeninou a u troch pacientov s vyčnievajúcim fragmentom na mediálnej strane. Pri 21 zlomeninách sa využila kombinácia perkutánnu techniky repozície tela kalkanea a ORIF laterálneho fragmentu kĺbovej plochy z **Palmerovho modifikovaného prístupu**. Dve zlomeniny sustentaculum tali, prechádzajúce mediálnou kĺbovou plôškou a zasa-

Tab. 2. ORIF prístupy

ORIF prístupy	Počet n = 162	%
Seattle	74	45,6
Mc. Reynolds	2	1,2
Kombinovaný	4	2,4
Modif. Palmerov	21	13
Sustentakulárny	2	1,2
SPOLU	103	63,6

hujúce do okraja zadnej kĺbovej plochy, boli ošetrené zo **sustentakulárneho prístupu**. V oboch prípadoch boli na fixáciu fragmentu použité 3,5mm skrutky (tab. 2).

ORIF – dlahu

Z celkového počtu zlomenín n = 162 bola v 80 prípadoch (49 %) použitá **dlahu**. ORIF dlahou sa vykonala u 34 zlomenín typu Sanders II, 44 Sanders III a 2 Sanders IV.

ORIF s použitím Palmerovho modifikovaného prístupu

U zlomenín Sanders IIA,B sa využila kombinácia perkutánnu repozície tela kalkanea a fixácia laterálneho fragmentu z **Palmerovho modifikovaného prístupu**. Na fixáciu tela kalkanea sa použili na našom pracovisku buď skrutky, C-klinec alebo u detí Ki-drôty. Takýmto spôsobom sa ošetrilo 21 zlomenín (13 %), pričom skrutky sa použili v 7 (4,3 %) prípadoch, C-klinec v 12 (7,4 %) a Ki-drôty sa indikovali u dvoch detí (1,2 %) (tab. 3).

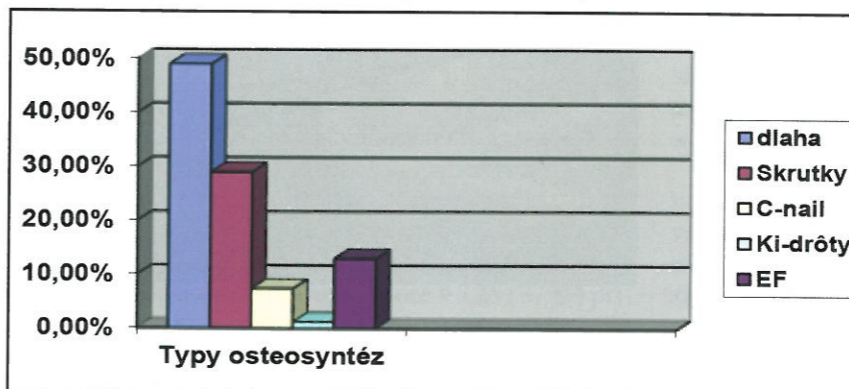
Tab. 3. ORIF s použitím Palmerovho modifikovaného prístupu

ORIF s použitím Palmerovho prístupu	Počet n = 162	%
Skrutky	7	4,3
C-nail	12	7,4
Ki-drôty	2	1,2
SPOLU	21	13

ORIF s použitím Mc Reynoldsovo a sustentakulárneho prístupu

Pri dvoch zlomeninách (1,2 %) sa použil Mc Reynoldsov prístup. Obe boli fixované dlahou. Išlo o zlomeniny

Graf 1. Znáročenie zastúpenia jednotlivých druhov osteosyntéz



Tab. 4. Miniinvazívne metódy

MIOS metóda	Počet n = 162	%
Perkutánnu OS	38	23
EF	21	13
SPOLU	59	36

Sanders II, kde dominovala dislokácia tela kalkanea na mediálnej strane. Dve zlomeniny (1,2 %) sustentaculum tali boli ošetrené zo sustentakulárneho prístupu skrutkami. Uvedené zlomeniny boli priradené a vyhodnotené v podskupine Sanders II zlomenín.

MIOS

U 38 pacientov (23 %) „*tongue*“ typu zlomenín sa vykonala **perkutatánnu repozícia** podľa Essex-Loprestiho, resp. Westhuesa (20) a osteosyntéza tromi až štyrmi 6,5mm spongióznymi celozávitovými skrutkami. V prípade menších úlomkov boli použité 3,5mm spongiózne skrutky.

21 zlomenín (13 %) bolo ošetrených **externým fixátorom**. V 6 (3,7 %) prípadoch išlo o **otvorené zlomeniny II a III** ° podľa Gustila-Andersona, (4 boli II° a dve III°). Všetky otvorené zlomeniny si vyžadovali urgentné ošetrenie s dôkladným debridementom operačnej rany, s jej uzatvorením, stabilizáciou zlomeniny EF a antibiotickou liečbou, tak ako to popísali autori Matejiček a spol. (10).

Externá fixácia bola použitá u 15 (9,2 %) **zatvorených trieštivých zlomenín** Sanders IV. Fixátor bol trojbodovo ukotvený z mediálnej strany nohy do bázy 1. metatarzu, tuberu kalkanea a krčku talu alebo distálnej tibie. Externá fixácia sa doplnila Ki-drôtmí, ktoré zlepšili stabilitu trieštivej zlomeniny (tab. 4).

Timing

Časový interval operácia – úraz bol od 6 hodín do 18 dní s priemerom 7,4 dňa. Šesť otvorených zlomenín vyžadovalo urgentné ošetrenie a stabilizáciu EF. Urgentne boli ošetrené aj tri zlomeniny s tlačiacimi fragmentami na kožu. Tri zatvorené zlomeniny boli ošetrené do 6 hodín v službe. V ostatných prípadoch sa postupovalo odložene, až po ústupe opuchu a pluzgierov (7–10 dní po úraze). Len pri perkutatánnu osteosyntéze a EF sa mohla vykonať operácia už do 7 dní (graf 1).

VÝSLEDKY

Pacienti boli ambulantne sledovaní po operácii v intervale 6–36 mesiacov, pričom pri vyššom priebehu bola hodnotená intenzita bolesti, funkcia postihnutej nohy a návratu do zamestnania. Pre objektivitu boli použité dva skórovacie systémy Creighton-Nebraska Health Foundation Assessment score (C-N skóre) a Ankle-Hind-foot scale AOFAS (A-H skóre).

Celý súbor zlomenín sa rozdelil podľa typu zlomeniny na tri podskupiny Sanders II, Sanders III a Sanders IV.

Ďalším predmetom hodnotenia bol rtg výsledok (správnosť repozície – Böhlerov a Preisov uhol, dislokácia osi tela kalkanea), kvalita osteosyntézy, skoré komplikácie (povrchový a hlboký infekť) a neskoré komplikácie (Sudeckov syndróm, zhojenie v dislokovanom postavení apod).

SANDERS II

Sanders II – tongue

Pri 38 zlomeninách „tongue“ typu sme indikovali repozíciu podľa Essex-Loprestiho, resp. Westhuesa a **perkutánnu osteosyntézu** tromi až štyrmi 6,5mm celozávitovými spongióznymi skrútkami. V tejto skupine **nedošlo ku komplikáciám** a priemerné A-H skóre bolo 91 a C-N skóre 93 bodov.

Sanders II – depression, dlahá

Pri 34 boli dosiahnuté výborné až dobré funkčné výsledky A-H v rozmedzí 82–100 bodov (priemer 92 b) a C-N v rozmedzí 80–100 (priemer C-N 95 b).

Komplikácie: v piatich prípadoch však došlo k okrajovej nekróze kože a pri jednej zlomenine došlo k dislokácii zlomeniny následkom pádu pacientky zo schodov na postihnutú nohu.

Sanders II – depression, Palmerov modifikovaný prístup

V skupine Palmerovho modifikovaného prístupu (21) sa použili skrútky v 7 prípadoch, C-nail v 12 a Ki-drôty v 2 prípadoch. V dvoch prípadoch sme skutkami ošetrili zlomeninu sustentacula.

Hodnoty A-H skóre boli v intervale 74–100 bodov (v priemere 94) a C-N skóre boli v rozmedzí 80–100 bodov (v priemere 92 bodov). Len dvaja pacienti dosiahli uspokojivé výsledky ostatní výborné a dobré. Dve deti ošetrované Ki-drôtmí zostali bez komplikácií s výbornou funkciou C-N a A-H skóre 100 b. Taktiež aj dvaja pacienti so zlomeninami sustentacula boli bez komplikácií s výbornými funkčnými výsledkami.

Komplikácie: v dvoch prípadoch použitia skrútkiek došlo k **sekundárnemu posunu** zadnej kĺbovej plochy. Obe zlomeniny utrpeli pacientky vo veku 60 a 64 rokov s osteoporózou kostí. Použitie skrútkiek u osteoporotických kostí považujeme za chybnú indikáciu k operácii. V jednom prípade bol **chybný indikovaný C-klinec**. Išlo o zlomeninu Sanders IIA s trištvrtou laterálnou kĺbovou plochou, ktorá zostala nezreponovaná. Tento pacient pre bolestivú artrózu podstúpil **subtalárnu dážu**. **Ranové komplikácie sme v tejto skupine nezaznamenali.**

Hodnotenie rtg výsledkov

V skupine Sanders II došlo ku depresii Böhlerovho uhla len pri osteosyntéze skrútkami s použitím Palmerovho modifikovaného prístupu u dvoch pacientiek s osteoporózou kostí. Pri ostatných typoch osteosyntéz sa nezistil sekundárny posun. Prehľad rtg výsledkov (tab. 5).

Sanders III

Všetky zlomeniny tohto typu (44) boli ošetrované ORIF dlahou. Pri 25 zlomeninách sme dosiahli výborné a dobré výsledky. V 11 prípadoch boli výsledky uspokojivé a v 8 prípadoch zlomenín zlé. Celkové priemerné A-H skóre predstavovalo hodnotu 81 bodov (58–98) a C-N 83 bodov (55–95) (tab. 6).

Komplikácie: pri štyroch zlomeninách neboli správne zreponované intraartikulárne úlomky, čo spôsobilo bolesť a indikovali sme **artrodézu**. Ďalšie dva zlé výsledky vznikli vinou **nedisciplinovaného pacienta** so zlomeninami oboch piat, u ktorého došlo k redislokácii úlomkov pri predčasnom zatažovaní. V **troch prípadoch**, napriek správnej repozícii a osteosyntéze, došlo ku **artróze**, preto sme sekundárne vykonali extrakciu osteosyntetického materiálu a subtalárnu dážu s následným dobrým funkčným výsledkom. Čo sa týka komplikácií rany, ošetrili sme **4 okrajové nekrózy**. V **troch prípadoch došlo k infektu**, ktorý zasahoval do podkožia ku dlahu. Po zhojení zlomeniny bola dlahá včasne odstránená a zápal úspešne preliečený antibiotikami. Ani v jednom prípade sme nezaznamenali hlboký zápal. Z hľadiska neskorých komplikácií došlo v **jednom prípade k Sudeckovmu syndrómu**.

Hodnotenie rtg výsledkov

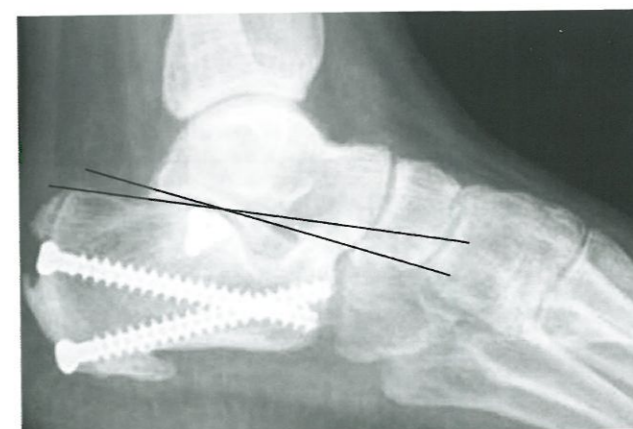
Rovnako ako výsledky po ORIF v prvej skupine zlomenín Sanders II aj v tejto skupine platilo, že uhlovostabilná dlahá zachovala dobré hodnoty Böhlerovho uhla.

Tab. 5. Rtg výsledky liečby zlomenín Sanders II

OS	A-H	C-N	Böhler
MIOS (38)	91	93	28–36°
Dlahá (34)	92	95	26–41°
Palmer (21)	94	92	10–38°
Deti (2) Ki	100	100	37–40°

Tab. 6. Funkčné výsledky liečby zlomenín Sanders III

Sanders III	A-H interval/priemer	C-N interval/priemer
OS-dlahá (44)	58–98 (81)	55–95 (83)



Obr. 5. Zníženie Böhlerovho uhla po OS skrútkami u 65-ročnej pacientky, na repozíciu zadnej kĺbovej plochy bol použitý Palmerovho modifikovaný prístup.

Tab. 7. Rtg výsledky zlomenín Sanders III

Sanders III	Böhlerov uhol po liečbe	Preisov uhol po liečbe
ORIF min.-max	5–43°	16–25°
priemer	32°	22°

Tab. 8. Funkčné výsledky po zlomeninách Sanders IV

Sanders III	A-H interval/priemer	C-N interval/priemer
ORIF 1. pac.	51	50
ORIF 2. pac.	66	60
EF (21 pac)	74 (64–96)	75 (60–95)
Celkovo	72	71

Tab. 9. Rtg výsledky zlomenín Sanders IV

Sanders IV	Böhlerov uhol po liečbe	Preisov uhol po liečbe
ORIF 2 fr.	5, 8°	18, 22°
externý fixátor	22° (13–28°)	18° (17–26°)

Len u nedisciplinovaného pacienta s obojstrannými zlomeninami piat, ktorý predčasne zatažoval, došlo k depresii Böhlerovho uhla (tab. 7).

Sanders IV

U 23 trištvrtých zlomenín bol v 21 prípadoch použitý externý fixátor a Ki-drôty a v dvoch prípadoch dlahá. U 9 pacientov sa dosiahli výborné a dobré výsledky, v 6 prípadoch uspokojivé a 8 zlomenín malo zlé výsledky. Celkové A-H skóre 71 bodov v rozmedzí (51–96) a C-N 70 bodov (50–95) (tab. 8).

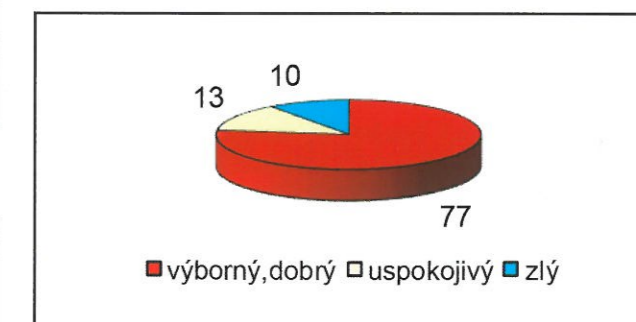
Komplikácie: v 5 prípadoch sme pre bolestivú artrózu museli pristúpiť k subtalárnej dážu a u jednej zlomeniny po chybné repozícii vznikla pseudoartróza. V **4 prípadoch** po EF sa nediagnosticskoval **kompartmentový syndróm**, čo sa prejavilo vznikom kladivkových prstov. U troch pacientov sa musela vykonať tenotómia hlbokých flexorov 2. až 4. prsta v jednom prípade okrem tohto výkonu aj Z-plastiku flexora palca. **Algoneurodystrofický syndróm** sa vyskytol v **2 prípadoch**. **Pri troch päťach došlo k infekcii v oblasti zavedenia Ki-drôtov a Schanzových skrútkiek**. Pri **dvoch päťach po dlahovej ORIF** pri kolapse kalkanea došlo ku uvoľneniu skrútkiek a museli sme predčasne odstrániť osteosyntetický materiál a vykonať **artrodézu**. Komplikácie celého súboru sú znázornené v tabuľke 10.

Hodnotenie rtg výsledkov

Pri dvoch dlahových osteosyntézach došlo k zlyhaniu s depresiou zadnej kĺbovej plochy. Pri externej fixácii zostala vo väčšine prípadov zachovaná výška, dĺžka a os kalkanea až do definitívneho zhojenia (tab. 9).

Z celkového počtu operačne riešených zlomenín pätovej kosti sme dosiahli v našom súbore v 125 (77 %) prípadoch výborné a dobré výsledky 21 piat skončilo s uspokojivým výsledkom (13 %) a 16 skončilo so zlým výsledkom (10 %) (graf 2).

Graf 2. Znázornenie výsledkov celého súboru.



Tab. 10. Komplikácie celého súboru

Komplikácie operačnej liečby zlomenín päty n=162		
Komplikácia	Počet	%
nesprávna indikácia	5	3
chybná repozícia	5	3
predčasná záťaž a pád	3	1,8
povrchový infekť	15	9,2
hlboký infekť	0	0
kompartment syndróm	4	2,5
Sudeckov syndróm	2	1,2
artróza	12	7,4
spolu	46	28

Výsledky výborné 90–100 b, dobré 80–89 b, uspokojivé 65–79 b, zlé pod 64 b

DISKUSIA

Operačná liečba zlomenín pätovej kosti zaznamenala v posledných dvadsiatich rokoch ohromné zmeny nielen v otvorených operačných technikách ale aj v miniinvasívnych. Zavedenie rozšíreného laterálneho prístupu umožnilo presnú anatomickú rekonštrukciu päty ale s rizikom komplikácií rany. Niektorí autori v snahe vyhnúť sa komplikáciám zaviedli mediálny prístup za cenu nepresnej repozície (4, 11). Vyhnúť sa komplikáciám rany sa podarilo u tongue typu zlomenín, ktoré sa dajú spoľahlivo riešiť miniinvasívnymi technikami (21). Pri jednoduchých depression zlomeninách sa osvedčila kombinácia perkutánnej repozície tela a rekonštrukcia zadnej kĺbovej plochy z Palmerovho modifikovaného prístupu s použitím kalkaneárneho klinca, skrútkiek, Ki-drôtov u detí, prípadne malej dlahy. Zložitá je rekonštrukcia zlomenín Sanders III a IV, ktorá vždy vyžaduje prítomnosť skúseného úrazového chirurga.

Cieľom všetkých metód operačnej liečby je vždy anatomická rekonštrukcia kĺbných plôch (intraartikulárna repozícia) a obnovenie výšky, dĺžky a šírky päty (extraartikulárna repozícia) (16, 22).

Na našom pracovisku sme toho názoru, že ku každému pacientovi so zlomenou päťou sa musí pristupovať individuálne (individuálny terapeutický koncept). Pred operáciou zlomenej päty sa musí citlivo posúdiť morfológia zlomeniny, stav mäkkých tkanív, celkový stav a samotný prístup pacienta k liečbe. Používanie len jednej „univerzálnej“ techniky vedie podľa nášho názoru k väčšiemu množstvu iatrogénnych komplikácií.

ZÁVER

Na základe našich výsledkov v operačnej liečbe intra-artikulárnych zlomenín kalkanea ponúkame tieto spôsoby ošetrovania:

1. pri zlomeninách Sanders IIC (tongue typ) perkutánna repozícia a osteosyntéza skrutkami,
2. pri fraktúrach Sanders IIA,B (depression) kombinácia perkutánnej MIOS tuberózneho fragmentu skrutkami, C-klincom, Ki-drôtmí a ORIF laterálneho fragmentu skrutkami z modifikovaného Palmerovho prístupu; len v prípade viacúlomkovej zlomeniny laterálneho fragmentu použitie dlhovej osteosyntézy,
3. zlomeniny Sanders III ORIF dlaha,
4. fraktúry Sanders IV externá fixácia s doplnením Ki-drôtmí.

Literatúra

1. Bajammal S, Tornetta P, Sanders D, Bhandari M. Displaced intra-articular calcaneal fractures, *J Orthop Trauma*. 2005;19:360–364.
2. Benirschke SK, Kramer PA. Wound healing complications in closed and open calcaneus fractures, *J Orthop. Trauma*. 2004;18:1–6.
3. Buckley R, Tough S, McCormack R, Pate G, Leighton R, Petrie D, Galpin R. Operative compared with non-operative treatment of displaced intra-articular calcaneal fractures, a prospective, randomized, multicenter trial, *J Bone Joint Surg Am*. 2002;84:1733–1744.
4. Burdeaux BD Jr. The medial approach for calcaneal fractures, *Clin Orthop Relat Res*. 1993;290:96–107.
5. Eastwood, DM, Gregg PJ, Atkins RM. Intra-articular fractures of the calcaneum, Part II, Open reduction and internal fixation by the extended lateral transcaneal approach, *J. Bone Joint Surg Br*. 1993;75:189–195.
6. Essex-Lopresti P. The mechanism, reduction technique, and results in fractures of the os calcis, *Br J Surg*. 1952;395–419.
7. Gustilo RB, Anderson JT. Prevention of infection in the treatment of one thousand and twenty-five open fractures of long bones: Retrospective and prospective analyses. *J Bone Joint Surg Am*. 1976;58:453–458.
8. Kikuchi C, Charlton TP, Thordarson DB. Limited sinus tarsi approach for intra-articular calcaneus fractures, *Foot Ankle Int*. 2013;34:1689–1694.
9. Kline AP, Anderson RB, Davis WH, Jones CP, Cohen BE. Minimally invasive technique versus an extensile lateral approach for intra-articular calcaneal fractures, *Foot Ankle Int*. 2013;34:773–780.
10. Matejiček J, Pilnaček J, Rubín M. Postoperative treatment of extremities when applying external fixation, *Acta Chir Orthop Traumatol Cech*. 1982;49:436–440.
11. McReynolds. Open reduction and internal fixation of calcaneal fractures, *J Bone Joint Surg Br*. 1972;54:176–177.
12. Nosewicz T, Knupp M, Barg A. Mini-open sinus tarsi approach with percutaneous screw fixation of displaced calcaneal fractures: a prospective computed tomography-based study, *Foot Ankle Int*. 2012;33:925–933.
13. Pompach M, Carda M, Žilka L, Amlang M, Zwipp H. Hřebování patní kosti, *Úraz Chir*. 2015;23:31–43.
14. Popelka V. Calcaneal fractures [e-book], Herba, Bratislava, 2017, p 130. <http://www.knihy.herba.sk/prezentacie/calcaneal-fractures/files/assets/basic->
15. Rammelt S, Amlang M, Barthel S, Zwipp H Minimally – invasive treatment of calcaneal fractures, *Injury*. 2004;35(Suppl 2):55–63.
16. Sanders R, Fortin P, Di Pasquale A. Operative treatment in 120 displaced intra-articular calcaneal fractures. Result using a prognostic computed tomographic scan classification. *Clin Orthop Relat Res*. 1993;290:87–95.
17. Schepers T. The sinus tarsi approach in displaced intra-articular calcaneal fractures : a systematic review, *Int Orthop*. 2011;35:697–703.
18. Stephenson JR. Treatment of displaced intra-articular fractures of the calcaneus using medial and lateral approaches, internal fixation, and early motion, *J Bone Joint Surg Am*. 1987;69:115–130.
19. Tornetta P. Percutaneous treatment of calcaneal fractures, *Clin Orthop Relat Res*. 2000;375:91–96.
20. Westhues H. Eine neue Behandlungsmethode der Calcaneusfrakturen. *Arch Orthop Unfallchir*. 1934;35:121.
21. Zdravec G, Szekeres P. Late results of our treatment method in calcaneus fractures, *Aktuelle Traumatol*. 1984;14:218–226.
22. Zwipp H, Rammelt S, Barthel S. Kalkaneusfraktur, *Unfallchirurg*. 2005;108:737–760.

Korešpondujúci autor:

Doc. MUDr. Vladimír Popelka, Ph.D.
KÚCH Bratislava SZU
Limbová 5
833 03 Bratislava, Slovenská republika
E-mail : mudr.popelkavlado@gmail.com